



Otitis

Aspergillus niger

Rund zehn Prozent der Bevölkerung leiden im Lauf ihres Lebens an einer Otitis externa. Prädisponierende Faktoren wie Fremdkörper im Gehörgang - beispielsweise ein Hörgerät - oder das Fehlen von Cerumen, Hautläsionen oder Diabetes mellitus spielen bei der Entstehung eine wesentliche Rolle.

Von Andreas Neher et al.*

1. Aktuelle Entwicklungen

Die Otitis externa betrifft etwa zehn Prozent der Bevölkerung im Verlauf ihres Lebens. Die größte Häufigkeit zeigt sich bei Frauen zwischen dem 45. und 54. Lebensjahr und bei Männern zwischen dem 65. und 74. Lebensjahr. Bei Kindern und Jugendlichen tritt die Otitis externa am häufigsten im Alter zwischen sieben und zwölf Jahren auf. In zehn Prozent der Fälle sind bei einer Otitis externa beide äußeren Gehörgänge betroffen.

externa

Ein komplizierter Verlauf wie etwa bei einer nekrotisierenden Otitis externa ist selten und üblicherweise nur bei älteren Patienten mit Diabetes mellitus oder in immunsupprimiertem Zustand zu finden. Die Otitis externa tritt bevorzugt bei heißem und feuchtem Klima auf. Schwimmer sind fünfmal häufiger betroffen.

2. Krankheitsbilder

Die Otitis externa äußert sich als:

- Otitis externa diffusa
- Otitis externa circumscripta
- Otitis externa mycotica
- Otitis externa necroticans

Definition

Unter einer Otitis externa versteht man eine Entzündung der Kutis und Subkutis des äußeren Gehörganges, im weiteren Sinn auch der Ohrmuschel. Das Trommelfell kann, muss aber nicht mit betroffen sein. Auch bei verschiedenen systemischen oder lokalen dermatologischen Erkrankungen besteht die Möglichkeit einer Mitbeteiligung der Haut des äußeren Ohres.

Pathogenese

Der äußere Gehörgang besteht aus einem knorpeligen äußeren und einem knöchernen inneren Anteil und ist mit einem verhornenden Plattenepithel ausgekleidet. Die Haut des knöchernen Teils ist sehr dünn und vulnerabel. Im äußeren Anteil des Gehörganges und im Bereich der Ohrmuschel befinden sich apokrine Schweißdrüsen (Glandulae sudoriferae)

und holokrine Haarbalgdrüsen (Glandulae sebaceae). Aus dem Sekret dieser Drüsen und abgestorbenen Epithelzellen wird das Cerumen gebildet.

Eine antimikrobielle Wirkung des Cerumens wird kontrovers diskutiert. Die Hauptfunktion liegt vermutlich in einer Oberflächenschutzwirkung der Gehörgangshaut. Das Cerumen hält die Gehörgangshaut geschmeidig und Wasser-abweisend. Ein gesunder Gehörgang reinigt sich durch die Wanderung des Epithels vom Trommelfell nach außen. Wird jedoch Cerumen, welches normalerweise im äußeren Anteil des Gehörganges liegt, mit Wattestäbchen vor das Trommelfell geschoben, ist die Selbstreinigung gestört. Dringen nun beim Baden Bakterien zwischen Cerumenpfropf und Trommelfell ein, finden diese hier eine ideale Brutkammer zur

Vermehrung vor. Auch angeborene und erworbene Engstellen des Gehörganges wie zum Beispiel Exostosen verhindern den Abfluss von eingedrunenem Wasser und können somit ebenfalls die Entstehung von Gehörgangs-Entzündungen begünstigen. Das Tragen von Hörgeräten und den Gehörgang verschließenden Kopfhörern kann ebenfalls das Auftreten einer Gehörgangs-Entzündung fördern. Sie dürfen während einer akuten Gehörgangs-Entzündung nicht benutzt werden.

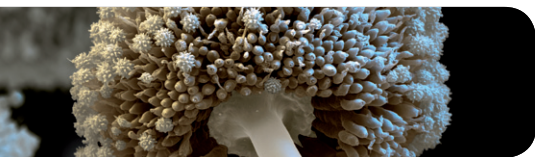
Bekommt die Gehörgangshaut Risse - beispielsweise durch ein Ekzem oder eine Feuchtigkeits-bedingte Mazeration infolge von exzessivem Schwimmen und Tauchen („swimmers ear“) - können sehr leicht pathogene Bakterien eindringen und zu einer Otitis externa führen. Solche Mikroben finden sich besonders in ungechlorten Pools und schmutzigen ►►

Normalflora einer gesunden Gehörgangshaut

Bakterien	Anteil der Probanden mit entsprechendem Bakterienwachstum in Prozent*
Aerobier	
<i>S. epidermidis</i>	78
Diphtheroid species	29
<i>Streptococcus</i> (alpha hämolysierend)	18
<i>P. aeruginosa</i>	11
<i>S. aureus</i>	7
Anaerobier	
<i>Propionibacterium acnes</i>	18
<i>Peptococcus</i>	3

* Prozent aller Probanden mit einem Bakterienwachstum (n = 72) modifiziert nach Brook I, 1981.

Tab. 1



- Badeseen. Auch eine übertriebene Ohrreinigung mit völliger Entfernung des Cerumens stört die Haut-Cerumen-Barriere und kann für die Entstehung einer Entzündung prädisponierend wirken.

Prädisponierende Faktoren:

- Form des Gehörganges
- Gehörgangsexostosen
- Gehörgangsfremdkörper (zum Beispiel Hörgerät)
- Cerumen obturans
- Fehlen von Cerumen
- pH-Wert der Gehörgangshaut
- Hautläsionen
- Kontamination
- Diabetes mellitus

Mikrobiologie

Der äußere Gehörgang ist - physiologischerweise - von zahlreichen Bakterien besiedelt. Der pH-Wert im Gehörgang liegt zwischen 5 und 5,7. Dieses leicht saure Milieu hemmt das Bakterienwachstum. Eine Infekt-bedingte Gehörgangsentzündung wird hauptsächlich durch Bakterien, seltener durch Pilze oder Viren verursacht. Für das Pilzwachstum gilt besonders die Feuchtigkeit als ein prädisponierender Faktor.

Otitis externa diffusa

Die häufigsten Erreger der bakteriellen Gehörgangsentzündungen sind Pseudo-

monas aeruginosa und Staphylococcus aureus. Die Ausprägung einer bakteriellen Otitis externa reicht von leichten Formen mit geringen Schmerzen und leichter Schwellung der Gehörgangshaut bis zu schweren Formen mit sehr starken Schmerzen und vollständigem Verschluss des äußeren Gehörganges. In diesen Fällen besteht auch eine Schallleitungsschwerhörigkeit.

Diagnostik

Die Diagnose Otitis externa diffusa wird durch eine klinische Untersuchung gestellt. Die Haut um den Gehörgangseingang kann gerötet sein, im Gehörgang selbst ist sie durch die ödematöse Schwellung meist abgeblasst. Regionäre Lymphknoten können vergrößert sein. In seltenen Fällen steht die Ohrmuschel ab (Pseudomastoiditis).

Typisch für diese Entzündung sind der Ohrmuschel-Zugschmerz und der Tragus-Druckschmerz. Zur Diagnose führt auch eine Anamnese mit Ohrenscherzen nach Schwimmen in einem Pool bei fehlender vorheriger Rhinitis.

Therapie

Die Otitis externa diffusa wird lokal therapiert. Diese Form der Therapie garantiert eine hohe Konzentration des Wirkstoffes am Entzündungsort ohne systemische Nebenwirkung. Dadurch kann auch der Entstehung von resistenten Bakterien entgegengewirkt werden. Bakteriologische Abstriche ermöglichen eine gezielte Therapie nach Antibiogramm. Sie sind jedoch nur in Ausnahmefällen (Therapieversagen) erforderlich, da die meist verwendeten lokalen Breitbandantibiotika oder Antiseptika die relevanten pathogenen Keime erfassen.

Eine sehr wichtige therapeutische Maßnahme besteht in einer gründlichen Reinigung des Gehörganges mittels Ohrsauger. Solange der Gehörgang noch stark geschwollen ist, wird anschließend ein mit einem Therapeutikum getränkter

Gazestreifen in den Gehörgang eingelegt und vom Patienten feucht gehalten. Der Streifen trägt wie ein Docht das Therapeutikum in die medialen Gehörgangsteile. Er sollte täglich gewechselt werden, bis durch Abschwellung ein Gehörgangslumen geschaffen wurde. Ab diesem Zeitpunkt ist der Patient selbst in der Lage, sich mehrmals täglich Ohrentropfen zu verabreichen.

Verwendete Substanzen zur Lokalthherapie

Es werden verschiedenste Substanzen sowohl als Kombinations- wie auch als Monopräparate verwendet.

Ototoxische Substanzen sind bei Trommelfellperforationen nicht zu verwenden. Liegt ein Antibiogramm vor, kann das Antibiotikum entsprechend gewählt werden. Steht keines zur Verfügung, sollte das gewählte Mittel zumindest gegen die beiden häufigsten Erreger Staphylococcus aureus und Pseudomonas aeruginosa wirken. Bei Resistenzen werden in Einzelfällen auch Substanzen verwendet, die für die lokale Anwendung ansonsten nicht zugelassen sind.

Antiseptische Substanzen haben den Vorteil, sehr breit zu wirken. Sie enthalten häufig Alkohol, was wegen eines schmerzhaften Brennens mitunter nicht toleriert wird. Als vielversprechende Alternative bieten sich wasserlösliche körpereigene Substanzen an, wie das sehr gut verträgliche N-Chlortaurin. Allerdings sind zur therapeutischen Wirksamkeit von Antiseptika bei Otitis externa und Otitis media nur sehr wenige Studien publiziert. Manche Mittel sind auch toxisch für das Innenohr (Chlorhexidin und Octenidin).

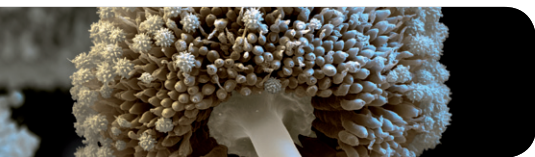
Pseudomonas aeruginosa und Staphylococcus aureus wachsen sehr gut bei einem pH-Wert zwischen 6,5 und 7,3. Ein Therapiekonzept beruht daher darauf, durch saure Substanzen (2% Essigsäure, 3,25%-13% Aluminium-

Erregernachweis bei einer infektiösen Otitis

Erreger	Patientenzahl
in Prozent *	
Pseudomonas aeruginosa	58
Staphylococcus aureus	18
Proteus mirabilis	4
Streptococcus pyogenes	2
Escherichia coli	2
Enterococcus sp.	2
Aspergillus sp.	2

* Anzahl von Patienten (n=50) in Prozent modifiziert nach Neher et al., 2004.

Tab. 2



▶▶ acetat) den pH-Wert im Gehörgang zu senken und damit ungünstigere Wachstumsbedingungen für diese Bakterien zu schaffen beziehungsweise sie abzutöten.

Um die Abschwellung des Gehörganges zu beschleunigen, hat es sich bewährt, Substanzen mit Kortikoidzusatz zu verwenden. Emgard et al. berichten über eine erfolgreiche Therapie ausschließlich durch die Gabe von topischen Kortikoiden. Bisher war man der Meinung, dass dieser Erfolg auf den abschwellenden Effekt des Kortikoids und der damit zusammenhängend wiederhergestellten Belüftung des Gehörganges mit verschlechterten Wachstumsbedingungen für pathogene Bakterien zurückzuführen ist. Neher et al. konnten in einer Studie jedoch einen antibakteriellen und antifungalen Effekt von Kortikoiden nachweisen. Für Dexamethason ließ sich eine antimikrobielle Wirkung gegen *Streptococcus milleri* und *Aspergillus flavus* nachweisen. Mometason zeigt eine antibakterielle Wirksamkeit gegen *Streptococcus pyogenes* und *Streptococcus milleri*. Auch eine Kombination von Kortikoiden mit Antiseptika könnte gemäß ersten in vitro-Daten eine vorteilhafte Option sein.

Bei einer schweren Form der Otitis externa mit zusätzlicher Rötung der Haut im Bereich der Ohrmuschel oder bei Ausbleiben einer Besserung der Symptome auf eine Lokalthherapie ist der zusätzliche Einsatz von oralen Antibiotika indiziert. Da es sich meist um eine Entzündung durch *Pseudomonas aeruginosa* handelt, werden Chinolone (zum Beispiel Ciprofloxacin) bevorzugt (cave: Chinolone sind in einigen Ländern aufgrund von möglichen Arthropathien für die Therapie bei Kindern und Jugendlichen nicht zugelassen). Ein Erregernachweis mit Antibiotogramm sollte angestrebt werden.

Als Schmerzmittel werden bei der ambulanten Therapie nichtsteroidale Antiphlogistika verabreicht. Bei starken Schmerzen kann sogar eine stationäre Aufnahme zur Schmerztherapie erforderlich werden. Hierbei können zusätzlich zu den NSAR Opioide verabreicht werden.

Zusammenfassung der Therapie bei Otitis externa diffusa:

- Gründliche Ohrreinigung
- Lokalthherapie der Infektion und der entzündungsbedingten Hautveränderungen

- Schmerztherapie
- Vermeidung prädisponierender Faktoren

Prophylaxe

Patienten, bei denen eine gestörte Selbstreinigung des Gehörganges besteht, sollten regelmäßig - besonders jedoch vor einem Badeurlaub - einen HNO-Arzt aufsuchen, damit der Gehörgang gereinigt wird. Dies erfolgt unter einem Mikroskop mit Hilfe eines Saugers. Gehörgangsspülungen mit einem Wasserstrahl müssen sehr vorsichtig erfolgen, da es hierbei zu Trommelfellverletzungen kommen kann.

Im Urlaub sollte das Tauchen in ungechlorten Pools vermieden werden. Gelangt trotzdem Wasser in den Gehörgang, kann dieses durch entsprechende Kopfbewegungen entfernt beziehungsweise der Gehörgang mit einem Föhn vorsichtig getrocknet werden. Zu Entzündungen prädisponierende Engstellen des Gehörganges wie zum Beispiel Exostosen können operativ entfernt werden.

Differentialdiagnose

In seltenen Fällen kann es sich bei einer Otitis externa diffusa um eine

Topische Antibiotika zur Therapie der Otitis externa

Bakterien	Wirkstoff									
	Ciprofloxacin	Ofloxacin	Sulfacetamid	Piperacillin (lokal)	Neomycin	Gentamicin	Tobramycin	Bacitracin	Gramicidin/Tyrosin	Polymyxin B
<i>Staphylococcus aureus</i>	(+)	(+)		(+)	(+)	(+)	(+)	++	++	
<i>Staphylococcus epidermidis</i>			(+)	(+)	(+)	(+)	(+)	++	++	
<i>Streptococcus pyogenes</i>				++		(+)	(+)	++	++	
<i>Enterobacter spec.</i>	++	++	++	++	++	++	++			++
<i>Escherichia coli</i>	++	++	++	++	++	++	++			++
<i>Proteus spec.</i>	++	++	++	++	++	++	++			
<i>Pseudomonas aeruginosa</i>	++	++	++	++	++	++	++			++

++ wirksam
(+) unsichere Wirkung

Tab. 3

perforierte Otitis media acuta mit einer begleitenden Entzündung des Gehörganges handeln.

Falls das Trommelfell wegen der Gehörgangsschwellung nicht einsehbar ist, wird zunächst wie bei einer Otitis externa behandelt (cave: Innenohrtoxizität mancher lokal angewandter Substanzen). Sobald nach der Abschwellung des Gehörganges zumindest Teile des Trommelfells mikroskopisch einsehbar sind, kann die Otitis media diagnostiziert und behandelt werden.

Otitis externa circumscripta (Gehörgangsfurunkel)

Bei diesem Krankheitsbild handelt es sich um eine umschriebene Infektion im Bereich des Gehörgangseinganges, ausgehend von einer Haarbalgentzündung. Als Erreger kommen in erster Linie Staphylokokken in Frage.

Therapie

Bei leichteren Formen genügt eine Lokalthherapie mit einer Antibiotika-haltigen Salbe. Bei schwereren Formen kann die orale Gabe von Antibiotika und Analgetika - unter Umständen auch eine Inzision des Furunkels - notwendig werden.

Otitis externa mycotica (Otomykose)

Bei den Otomykosen werden hauptsächlich Schimmelpilze wie *Aspergillus fumigatus*, *flavus* und *niger* gefunden. Seltener ist *Candida albicans* nachzuweisen. Otomykosen treten insbesondere bei immunsupprimierten Patienten, bei chronischer Otitis media mit Radikalhöhlenanlage, nach längerer lokaler Anwendung von Antibiotika im Gehörgang und nach diffuser Otitis externa auf.

Diagnostik

Die Diagnose ist klinisch leicht zu stellen. Bei einer Gehörgangsmykose sind Schmerzen selten. Der Juckreiz steht bei dieser Erkrankung im Vordergrund. Das Kratzen kann zu Läsionen im Gehörgang führen und bakterielle

Superinfektionen begünstigen. Eine Schwellung der Gehörgangshaut ist nur in Einzelfällen nachweisbar. Inspektorisch fallen dünne weißliche, graue oder bräunliche Membranen, aber auch watteähnliche Auflagerungen besonders am Boden des Gehörganges auf. Bei der ohrmikroskopischen Untersuchung sind die Pilzhyphen und Konidien, die aus dem Myzel herausragen, erkennbar.

Therapie

Therapeutisch steht eine meist leicht durchführbare Gehörgangereinigung im Vordergrund. Anschließend kann ein mit einem Antimykotikum getränkter Streifen eingelegt werden (zum Beispiel Ciclopirox, Clotrimazol, Nystatin). Antiseptika können alternativ eingesetzt werden. Auch die lokale Applikation von Farbstofflösungen wie Gentanaviolett-Lösung findet noch Anwendung bei Otomykosen, sollte aber wegen möglicher Innenohrtoxizität und unsicherer Wirkung heute als obsolet betrachtet werden. Es empfiehlt sich, den Gehörgang trocken zu halten. Wichtig sind regelmäßige mikroskopische Kontrollen des Gehörganges, da Mykosen eine hohe Rezidivneigung haben.

Otitis externa necroticans (Otitis externa maligna)

Die nekrotisierende Otitis externa entsteht aus einer Otitis externa diffusa bei Infektion mit *Pseudomonas aeruginosa*. Sie stellt eine schleichende Infektion von Weichteilen und Knochen des äußeren Gehörganges dar, die sich auf das Os temporale und dessen Nachbarstrukturen ausbreiten kann. Im Spätstadium können Mittel- und Innenohr betroffen sein. Diese Erkrankung tritt bei älteren, zumeist an Diabetes mellitus leidenden Patienten auf. Auch immunsupprimierte Patienten können betroffen sein.

Diagnostik

Die beim Patienten auftretenden Schmerzen sind zunächst nur leicht, können aber während des Krankheitsver-

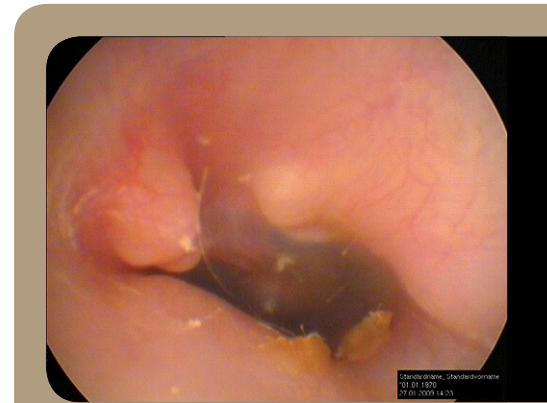
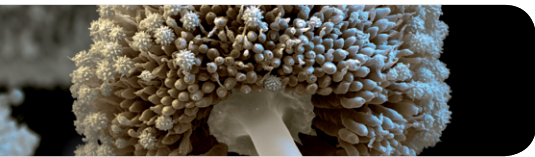


Abb. 1: Gehörgangsexostosen begünstigen die Entstehung einer Otitis externa

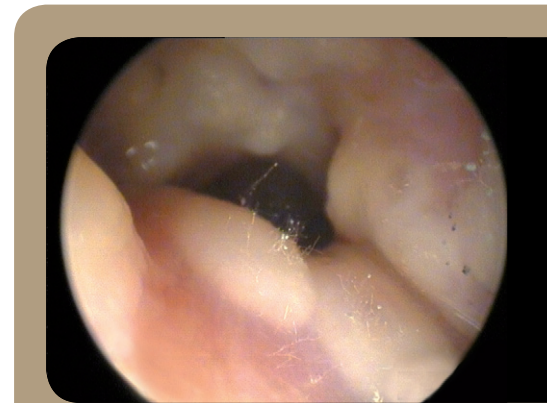

Abb. 2: Otomykose

laufes stark zunehmen. Klinisch besteht eine persistierende Schwellung des Gehörganges mit einer fötiden Otorrhoe aus dem granulierenden Bereich des Gehörgangsbodens. Ohrmikroskopisch zeigt sich eine frei liegende, bräunliche, raue Knochenoberfläche. Im Spätstadium ist der Ausfall verschiedener Hirnnerven wie des N. facialis, des N. trigeminus sowie der kaudalen Hirnnerven nachweisbar. Zur diagnostischen Abklärung und Feststellung des Ausmaßes einer Knochendestruktion gehört die Computertomografie. Ein Malignom ist durch eine Biopsie mit histologischer Abklärung auszuschließen. ▶▶



» Therapie

Therapeutisch müssen der Gehörgang regelmäßig gereinigt und Granulationen sowie Knochennekrosen - teilweise sogar operativ - entfernt werden. Neben einer systemischen Therapie mit einem gegen *Pseudomonas aeruginosa* wirksamen Antibiotikum empfiehlt sich zusätzlich eine Gehörgangseinlage eines Streifens, der mit einem Antibiotikum getränkt ist. Erregernachweis und Antibiogramm sollten durchgeführt werden. Ein eventuell bestehender Diabetes mellitus muss möglichst gut eingestellt werden. Bei besonders schweren Verlaufsformen wird von wenigen Zentren zusätzlich eine hyperbare Sauerstofftherapie eingesetzt. Bei der Otitis externa maligna handelt es sich heutzutage noch immer um eine lebensgefährliche Erkrankung, deren Mortalitätsrate zwar durch moderne Therapiemethoden deutlich verringert aber nicht aufgehoben werden konnte.

Systemische/lokale dermatologische Erkrankungen

mit Hautbeteiligung des äußeren Ohres durch Bakterien

- Erysipel
- Impetigo contagiosa
- Perichondritis

durch Viren

- Herpes simplex-Infektion
- Herpes zoster-Infektion
- Otitis externa bullosa sive haemorrhagica

durch andere Pathogenesen

- Ekzeme
- Psoriasis

Erysipel

Das Erysipel der Ohrmuschel stellt eine akute Infektion der Lymphspalten und Lymphgefäße der papillären Dermis durch *Streptococcus pyogenes* dar. Ähnliche klinische Bilder können im Ausnahmefall auch durch Streptokokken anderer Gruppen, durch *Staphylococcus aureus* und *Haemophilus influenzae* hervorgerufen werden. Das Erysipel wird durch das Eindringen von Bakterien durch eine Hautläsion hervorgerufen.

Diagnostik

Nach einer Inkubationszeit von wenigen Stunden bis zu einer Woche nimmt das Erysipel einen akuten Verlauf. An der Eintrittspforte sieht man eine Rötung und Schwellung mit brennenden Schmerzen, die sich innerhalb von Stunden mit unregelmäßigen flammenartigen Ausläufern zentrifugal ausdehnt. Im Bereich des Erysipels ist die Haut hellrot, heiß, gespannt und glänzend. Die plateauartige homogene Schwellung grenzt sich scharf zur Umgebung ab. Abhängig von der Schwere des Verlaufes können sich Blasen (bullöses Erysipel), Einblutungen (hämorrhagisches Erysipel) oder eine Phlegmone (gangränisierendes Erysipel) bilden.

Das Erysipel ist häufig von intensiven Allgemeinsymptomen wie hohem Fieber, Schüttelfrost, Übelkeit und regionärer Lymphadenitis begleitet. Nach einer bis mehreren Wochen kommt es auch ohne Therapie zum Abfiebern, Ablassen und Abschwollen des entsprechenden Hautareals. Es tritt eine Schuppung mit

groben Lamellen vom Zentrum zum Rand auf. Ohne Behandlung besteht eine hohe Rezidivneigung, da die Streptokokken latent im Gewebe verbleiben. In solchen Fällen entwickelt sich ein chronisch rezidivierendes Erysipel, wobei durch Obliteration von lymphatischen und venösen Gefäßen höckrige Verdickungen entstehen und zur Elephantiasis der Ohrmuschel führen können.

Therapie

- Penicillin p.o. über zehn Tage (Penicillin V 3-4 Mio. IE/Tag) bei leichten Formen
- Penicillin i.v. über zehn Tage (Penicillin G 10 Mio. IE/d) bei schweren Formen
- Kombination mit penicillinasefesten Antibiotika i.v. (Flucloxacillin 3 x 4-8g/d) bei Verdacht auf eine Erysipelphlegmone
- Lokal antiphlogistische Therapie
- Lokal antiseptische Lösungen (zum Beispiel Iod, Essigsäure, siehe Tab. 3) oder Antibiotika-haltige Gazestreifen auf Eintrittspforten zur Vorbeugung einer Reinfektion

Die Prognose ist bis auf Sonderfälle gut. Eine Perichondritis als Komplikation ist selten. Die Gehörgangspflege und Behandlung im Rahmen einer akuten Exazerbation einer chronischen Otitis media oder externa ist für die Verhinderung von lokalen Inokulationen bedeutungsvoll.

Impetigo contagiosa

Bei der Impetigo contagiosa handelt es sich um eine hochansteckende oberflächliche Infektion der Haut, meist mit β -hämolyzierenden Streptokokken der Gruppe A. Auslöser ist in der Regel eine Bagatellverletzung.

Diagnostik

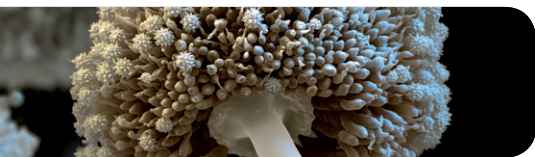
Es entstehen oberflächliche, kleine, dünnwandige Bläschen, die schnell pustulieren, eintrocknen und honiggelbe Krusten bilden. Komplikationen sind selten.

Antifungale Mittel zur Behandlung der Otitis externa

Wirkstoff	Schimmelpilze	Hefen	Dermatophyten
Ciclopirox(olamin)	+	+	+
Clotrimazol	-	+	+
Miconazol	-	+	+
Nystatin	+	+	+/-
Tolnaftat	-	-	+

+: wirksam; -: nicht wirksam, modifiziert nach Tom, LW, 2000 und del Palacio A, 2000.

Tab. 4



»» **Therapie**

- Penicillin p.o. über zehn Tage (Penicillin V 3-4 Mio. IE/Tag)
- lokal mazerierende und Antibiotika-haltige Gazestreifen auf Eintrittspforten

Perichondritis

Die Perichondritis der Ohrmuschel und des äußeren Gehörganges wird hauptsächlich durch Staphylokokken und Pseudomonas aeruginosa ausgelöst. Sie tritt in Folge von Ohrmuschelverletzungen oder Operationen auf.

Diagnostik

Die Diagnose im Frühstadium der Erkrankung lässt sich nur mit Hilfe der Anamnese stellen. Die knorpeligen Konturen der Ohrmuschel verschwinden (Abb. 3). Es entsteht eine gerötete, heiße, sehr schmerzhaft Ohrmuschel, wobei das Ohr läppchen beschwerdefrei bleibt. Eine Fluktuation kann zusätzlich nachweisbar sein. Das Bild der Perichondritis wird zusätzlich durch eine Blasenbildung und ausgeprägte regionäre Lymphadenitis bestimmt. Unbehandelt entsteht eine Fistelbildung. Differentialdiagnostisch zeichnet sich das Erysipel durch eine geringere

Schmerzhaftigkeit mit hohem Fieber und entzündlichen Veränderungen des Ohr läppchens aus.

Therapie:

- Staphylokokken- (zum Beispiel Flucloxacillin, Clindamycin) oder Pseudomonas-wirksames (zum Beispiel Ciprofloxacin, Piperacillin) Antibiotikum p.o. /i.v. nach Erregernachweis und Antibiogramm
- Lokal antiseptische Lösungen (zum Beispiel Essigsäure, Iod, Tab. 5) oder antibiotische Salbenstreifen

Bei verzögerter Wundheilung ist die chirurgische Entfernung von nekrotischem Knorpel indiziert.

Herpes simplex-Infektion (HSV)

Eine primäre Infektion mit Herpes simplex-Viren tritt selten nur an der Ohrmuschel oder im äußeren Gehörgang auf. Wichtigste Infektionsquelle ist der chronisch rezidivierende Herpes simplex. Die Infektion wird durch exogene und endogene Triggerfaktoren reaktiviert.

Diagnostik

Gruppiert stehende Bläschen mit wasserklarem Inhalt trüben sich nach

einigen Tagen ein, verkrusten und trocknen ab. Die Patienten klagen über Jucken und Brennen. Rezidivierende Episoden kündigen sich durch ein kitzelnd-juckendes Brennen an.

Therapie

- Bei leichtem Verlauf lokal analgetisch wirkende Ohrentropfen;
- bei mildem Verlauf Eröffnen der Bläschen oder lokal Zinkpaste beziehungsweise Glukokortikoid-Zubereitung (Aciclovir-Creme ist nur bei frühzeitiger Anwendung wirksam);
- bei schwerer Erstmanifestation und ausgedehnten Rezidiven Aciclovir p.o. (200 mg 5-mal/Tag) oder i.v. (5-10 mg/kg KG 3-mal/Tag) über fünf bis zehn Tage.

Herpes zoster-Infektion

Risikofaktoren für einen Herpes zoster sind zunehmendes Alter und ein reduzierter Immunstatus. Häufig sind Patienten zwischen dem 40. und 60. Lebensjahr betroffen.

Diagnostik

Beim Zoster oticus entstehen erythematöse entzündliche Herde mit gruppierten klaren Bläschen an der

Antiseptische Mittel zur Lokalbehandlung der Otitis externa

Wirkstoff	Wirkung	Studien
Essigsäure 2%, Aluminiumacetat 2-13%	bakteriostatisch bis bakterizid auf die beteiligten Erreger	kontrollierte Studien verfügbar zu Otitis externa und media
Iod 0.5-5%	breit mikrobizid	kontrollierte Studien verfügbar zu Otitis media
N-Chlortaurin 1%	mildes Antiseptikum, aber breit mikrobizid	körpereigene Substanz; eine kontrollierte Studie verfügbar zu Otitis externa; noch nicht zugelassen als Arzneimittel
Chlorhexidin 0.1-1%	in vitro rel. schwach gegen Gram-negative Bakterien	darf nicht ins Mittelohr gelangen; Fallberichte verfügbar
Octenidin 0.1-1%	in vitro rel. schwach gegen Gram-negative Bakterien	darf nicht ins Mittelohr gelangen; bei Otitis nicht untersucht
Polyhexanid 0.02-0.04%	breit mikrobizid	bei Otitis nicht untersucht

Tab. 5

Ohrmuschel, im Gehörgang und selten auch auf dem Trommelfell. Die Schmerzen klingen erst nach dem Abschuppen langsam ab. Begleitende Hypästhesien halten über mehrere Monate an.

Therapie

- bei leichten Formen Famciclovir p.o. (3-mal 1 g/Tag) oder Valaciclovir p.o. (2- bis 3-mal 500 mg/Tag);
- bei schweren Formen Aciclovir i.v. (5 mg/kg KG i.v. 3-mal/Tag über fünf Tage), lokal Puder;
- pflegende Gazestreifen sobald sich Krusten gebildet haben;
- systemisch analgetische Therapie.

Otitis externa bullosa sive hämorrhagica

Die Otitis externa bullosa sive hämorrhagica ("Grippe-Otitis") stellt eine Infektion mit den Influenzaviren A, B, C dar. Auch wurden schon Parainfluenzaviren I-III, Adenoviren sowie das Respiratory Syncytial Virus serologisch diagnostiziert. Häufig sind zusätzlich Pneumokokken, *Hämophilus influenzae* und *Moraxella catarrhalis* nachweisbar.

Diagnostik

Die Otitis externa bullosa tritt meist mit einer Myringitis und einer Otitis media acuta auf. Ohrmikroskopisch zeigen sich nässende, bläulich livide Bläschen im Gehörgang, die auch auf das Trommelfell und auf die Schleimhaut des Mittelohres übergreifen können. Die Otitis externa bullosa wird von starken Ohrenscherzen begleitet. Die Myringitis bullosa kann mit einer Schalleitungsschwerhörigkeit einhergehen und ist oft mit einem Paukenerguss kombiniert. Im Vergleich zu anderen Mittelohrentzündungen sind außerdem durch die Beteiligung des Nervus vestibulocochlearis eine sensorineurale Schwerhörigkeit und Tinnitus sowie bisweilen auch Drehschwindel mit einem horizontal-gerichteten Spontan-Nystagmus möglich.

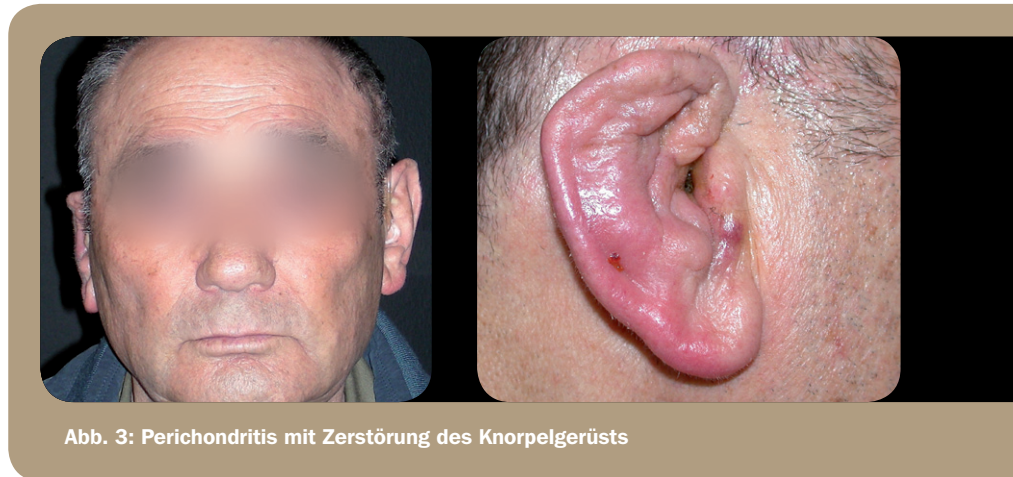

Abb. 3: Perichondritis mit Zerstörung des Knorpelgerüsts

Therapie

- lokal analgetisch wirkende Ohrentropfen. Ihre Anwendung wird aber erst nach ohrmikroskopischer Diagnosesicherung wegen möglicher Fehlinterpretation des Befundes empfohlen. Die Blutbläschen sollten nicht eröffnet werden, da dies selten zu einer Linderung der Beschwerden führt und eher eine Sekundärinfektion provoziert.
- Lokal Antibiotika-haltige Gazestreifen mit einem Breitbandantibiotikum p.o. (zum Beispiel Amoxicillin oder Amoxicillin und Clavulansäure) beim Hinzutreten einer bakteriellen Otitis media acuta. Dieses Antibiotikum wirkt aber nicht gegen Mycoplasmen.
- Parazentese mit Paukenröhrchen-einlage und Glukokortikoiden i.v. bei sensorineuraler Schwerhörigkeit mit oder ohne Tinnitus sowie bei Drehschwindel.

Ekzeme

Die Dermatitis ekzematosa stellt eine Gruppe von häufigen Hauterkrankungen unterschiedlicher Pathogenese dar, die durch eine Intoleranzreaktion (Ekzemreaktion) der Haut auf Schädigungen der Epidermis charakterisiert ist.

Kontaktexzem des äußeren Ohrs

Ein Kontaktexzem entsteht durch direkten Kontakt mit einer exogenen Substanz wie zum Beispiel Nickel. Es kann toxisch-irritativ oder allergisch sein.

Diagnostik

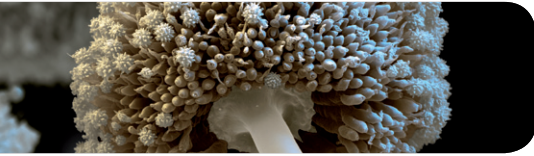
Bei akutem Ekzem treten unmittelbar nach der Exposition mit einer Noxe brennende Schmerzen auf. Das Kontaktareal ist scharf begrenzt und erscheint erythematös-vesikulös-bullös. Das chronische Kontaktexzem tritt erst nach längerer Exposition auf. Die Haut ist sehr trocken und juckt stark.

Therapie

- Meiden der Noxe;
- lokal Kortikosteroid- und Pflegesalben, solange das Hautareal trocken ist;
- zusätzlich lokal antiseptische oder antibiotische Lösungen;
- lokal Dexpanthenol-Salbe bei schuppendem Ekzem.

Endogenes Ekzem des äußeren Ohrs

Das endogene Ekzem verändert sich mit dem Alter des Patienten. Im Kleinkindalter ist es vor allem exsudativ, später überwiegt die entzündliche Gewebeeinfiltration. ►►



»» Diagnostik

Hauptsymptom ist der Juckreiz. Hefiges Kratzen führt zu multiplen Exkoriationen mit Sekundärinfektionen. Am Ohr sind vor allem die Koncha und die Anheftungsstellen des Ohrläppchens betroffen.

Therapie

- Bei floriden Entzündungen kortikosteroidhaltige Gazesalben;
- intermittierend systemische Glukokortikoidgabe zum Erreichen eines besseren Therapieeffekts;
- bei Superinfektionen systemische Antibiotika- oder Antimykotikatherapie;
- bei Juckreiz systemische Antihistaminikagabe.

Seborrhoisches Ekzem des äußeren Ohrs

Das seborrhoische Ekzem gehört zu den häufigsten Ekzemarten. Betroffen sind vor allem Kleinkinder und Erwachsene ab dem dritten Lebensjahrzehnt.

Diagnostik

Im Erwachsenenalter sind vorwiegend die Kopfhaut, im Bereich des Ohrs der Sulcus auriculotemporalis, die Scapha und die Gehörgänge betroffen. Die juckenden Hautareale sind scharf begrenzt, matt gelblich-rot gefärbt und von fettig wirkenden, pityriasiformen Schuppen bedeckt. Im akuten Stadium nässen die Läsionen, die Schuppen werden groß-lamellös.

Therapie

- Regelmäßige Reinigung der betroffenen Hautregion mit Ketokonazolhaltigen Shampoos;
- lokal Kortikosteroid-Lösungen oder weiche Zinklotionen.

Periorifizielles Ekzem

Das periorifizielle Ekzem zählt zu der heterogenen Gruppe der irritativ-mikrobiellen Ekzeme. Auslöser sind feuchte Haut, proliferierende Hautkeime und mechanische Irritationen

wie zum Beispiel übertriebenes Reinigen des Ohrs.

Therapie

- Betroffene Hautregion trocken halten;
- lokal Kortikosteroid-Salbe.

Psoriasis

Die Psoriasis stellt eine komplexe kutane Dysregulation der gesamten äußeren Haut dar. In rund 40 Prozent der Fälle zeigt sich eine Manifestation in der behaarten Kopfhaut, die typischerweise an der Haargrenze endet. Andere Prädispositionsstellen sind die Streckseiten der Extremitäten (Knie, Ellenbogen) und der Sakralbereich. Das Auftreten der Psoriasis ist an eine vererbare Disposition gebunden. Sie zeigt typische saisonale Schwankungen und kann durch endogene und exogene Faktoren in ihrem Schweregrad beeinflusst werden.

Diagnostik

Die Psoriasis tritt in zwei Formen auf. Die häufigere Psoriasis vulgaris mit chronisch schubhaftem Verlauf kann mit einem generalisierten Exanthem kleiner psoriatischer Läsionen beginnen. Später persistieren flache kreisrunde, scharf begrenzte Plaques von ziegelroter Farbe mit silbrig-weißer, groß- und groblamellöser Schuppung. Die Schuppen haften häufig nur locker und lassen sich in toto abheben. Die seltenere Psoriasis pustulosa weist oberflächliche sterile Pusteln auf.

Therapie

Da es sich in der Regel um eine lebenslange Erkrankung handelt, kommt der Aufklärung eine große Bedeutung zu. Für die verschiedenen Verläufe der Psoriasis existiert weder eine kausale noch eine uniforme Therapie.

- Lokal Kortikosteroid-Salben (Therapie der ersten Wahl) in Kombination mit Vitamin D3-Analoga wie Calcipotriol und Tacalcitol (synergistischer Effekt);

- lokal Pflege- und keratolytisch wirkende Salben;
- Dithranol-Shampoo;
- Entfernen der Schuppen;
- Öl- und Solebäder.

Bei generalisierten Verläufen Photo- und systemische Therapie gegebenenfalls sogenannte Klimabehandlung wie Sonne und Meer. ◀◀

Literatur bei den Verfassern

*) **Priv. Doz. Dr. Andreas Neher**,
Peerhofstrasse 32, 6020 Innsbruck;
Tel.: 0699/10104551;
E-Mail: andreas.neher@i-med.ac.at;
Dr. Michaela Lumaßegger
Ärztin in Ausbildung zur Allgemeinmedizinerin, LKH Innsbruck;
a.o.Univ. Prof. Dr. Markus Nagl,
Department für Hygiene,
Mikrobiologie und Sozialmedizin,
Medizinische Universität Innsbruck;
a.o.Univ. Prof. Dr. Arne Scholtz,
Department für Hals-, Nasen-
und Ohrenheilkunde, Medizinische
Universität Innsbruck

Herausgeber:

Department für Hygiene,
Mikrobiologie und Sozialmedizin/
Medizinische Universität Innsbruck

Lecture Board:

ao. Univ. Prof. Dr. Christian Walch,
Klinische Abteilung für Neurootologie/Hals-,
Nasen-, Ohren-Universitätsklinik Graz
Univ. Doz. Dr. Antonius C. Kierner
Leiter der Abteilung für Hals-,
Nasen- und Ohrenerkrankungen des
Krankenhauses der Barmherzigen Brüder,
Eisenstadt
a.o. Univ. Prof. Dr. Andreas Gunkel
Department für Hals-, Nasen-
und Ohrenheilkunde, Medizinische
Universität Innsbruck

➤ Otitis externa

Im Rahmen des Diplom-Fortbildungs-Programms der Österreichischen Ärztekammer ist es möglich, durch das Literaturstudium in der ÖÄZ Punkte für das DFP zu erwerben.

Nach der Lektüre des State of the Art-Artikels beantworten Sie bitte die Multiple choice-Fragen. Eine Frage gilt dann als korrekt beantwortet, wenn alle möglichen richtigen Antworten markiert sind.

Insgesamt müssen vier von sechs Fragen richtig beantwortet sein, damit zwei DFP-Punkte „HNO“ im Rahmen des Literaturstudiums anerkannt werden. Schicken Sie diese Seite entweder per Post oder Fax an:

Verlagshaus der Ärzte GmbH
z. H. Frau Claudia Chromy,
1010 Wien, Nibelungengasse 13,
Fax: 01/512 44 86/24
Einsendeschluss: 30. März 2012
(Datum des Poststempels)

Fragen:

1) Ein 65-jähriger Patient hat nach einem Badeurlaub Schmerzen am linken Ohr. Der Zug an der Ohrmuschel und der Druck auf den Tragus sind schmerzhaft. An welche Diagnose denken Sie?

(eine Antwort richtig)

- a) Otitis externa diffusa
- b) Otitis externa necroticans
- c) Otitis externa circumscripta
- d) Erysipel der Ohrmuschel
- e) Perichondritis der Ohrmuschel

2) Was ist der häufigste Erreger einer Otitis externa diffusa?

(eine Antwort richtig)

- a) Aspergillus fumigatus
- b) Streptococcus pyogenes
- c) Pseudomonas aeruginosa
- d) Influenza-Viren
- e) β -hämolyisierende Streptokokken der Gruppe A

3) Welche Aussage stimmt: (eine Antwort richtig)

- a) Die Otitis externa diffusa tritt gehäuft in der kalten Jahreszeit auf.
- b) Die Otitis externa diffusa tritt gehäuft im Sommer auf.
- c) Die Otitis externa diffusa tritt gehäuft im Anschluss an eine Rhinitis auf.
- d) Die Otitis externa diffusa tritt in der Regel beidseitig auf.
- e) Die Otitis externa diffusa tritt gehäuft in Verbindung mit allergischen Erkrankungen auf.

4) Was ist kein prädisponierender Faktor für eine Otitis externa diffusa? (eine Antwort richtig)

- a) Vergrößerte Adenoide
- b) Gehörgangsexostosen
- c) Cerumen obturans
- d) Gehörgangsfremdkörper (wie zum Beispiel Hörgerät)
- e) Bestehender Diabetes mellitus

5) Ein 70-jähriger Diabetiker leidet seit zwei Wochen an einer Otitis externa diffusa. Unter einer lokalen antibiotischen Therapie werden die Schmerzen zunehmend stärker. Bei der otoskopischen Untersuchung sehen Sie freiliegende, bräunliche Knochenanteile. An welche Erkrankung denken Sie? (eine Antwort richtig)

- a) Otomykose
- b) Otitis externa necroticans
- c) Otitis externa circumscripta
- d) Cerumen obturans
- e) Gehörgangscarcinom

6) Welche Aussage ist falsch? (eine Antwort richtig)

Die Therapie der Otitis externa diffusa basiert auf:

- a) Gründlicher Ohrreinigung
- b) Lokalthherapie der Infektion
- c) Lokaler und systemischer Schmerztherapie
- d) Vermeidung prädisponierender Faktoren
- e) Ein Abstrich ist auf jeden Fall erforderlich.

Absender:

Bitte deutlich in Blockbuchstaben ausfüllen, da wir sonst die Einsendung nicht berücksichtigen können!

Name: _____

Strasse: _____

Ort: _____

Telefon: _____

Zutreffendes bitte ankreuzen:

- Arzt/Ärztin für Allgemeinmedizin
- Facharzt/Fachärztin für
- Ich besitze ein gültiges DFP-Diplom.

Altersgruppe:

- | | | | | |
|-----------------------|-----------------------|-----------------------|-----------------------|-----------------------|
| < 30 | 31-40 | 41-50 | 51-60 | > 60 |
| <input type="radio"/> | <input type="radio"/> | <input type="radio"/> | <input type="radio"/> | <input type="radio"/> |

Meine ÖÄK-Arztnummer:

						-			
--	--	--	--	--	--	---	--	--	--

